

REPORTE DE CASO

Lesiones aisladas del nervio torácico largo: a propósito de cinco casos clínicos

Isolated Long Thoracic Nerve Injury: 5 Cases Report

Recibido:
16 de mayo de 2014

Aceptado:
29 de junio de 2014

Autores:
Yamile Cruz Rodríguez
Cátedra de Rehabilitación y Medicina Física del Hospital de Clínicas, Universidad de la República, Montevideo, Uruguay

Eduardo Medina-Ferret
Escuela Universitaria de Tecnología Médica. Facultad de Medicina. Universidad de la República. Servicio de Rehabilitación y Medicina Física del Instituto Nacional de Ortopedia y Traumatología, Administración de Servicios de Salud del Estado, Montevideo, Uruguay

Lourdes Tarabini Lairihoy
Cátedra de Rehabilitación y Medicina Física del Hospital de Clínicas, Universidad de la República, Montevideo, Uruguay

Dahiana Abud Sosa
Escuela Universitaria de Tecnología Médica. Facultad de Medicina, Universidad de la República. Cátedra de Rehabilitación y Medicina Física del Hospital de Clínicas, Universidad de la República

Graciela Borelli Cattaneo
Cátedra de Rehabilitación y Medicina Física. Hospital de Clínicas, Servicio de Rehabilitación y Medicina Física del Instituto Nacional de Ortopedia y Traumatología. Montevideo, Uruguay

Correspondencia:
graciela.borelli@gmail.com

Conflicto de interés:
Ninguno

Yamile Cruz Rodríguez, Eduardo Medina-Ferret, Lourdes Tarabini Lairihoy, Dahiana Abud Sosa, Graciela Borelli Cattaneo

RESUMEN

La lesión aislada del Nervio Torácico Largo (NTL) es poco frecuente; determina importantes alteraciones biomecánicas y funcionales a nivel de la cintura escapular, causando una escápula alada por insuficiencia del serrato anterior. Las etiologías son diversas: traumáticas, no traumáticas e idiopáticas.

Objetivo: Describir la presentación clínica y electrofisiológica de pacientes con lesiones aisladas del NTL. Realizar revisión bibliográfica del tema (clínica, etiología, pronóstico, diagnósticos diferenciales) y describir la metodología del estudio electrofisiológico.

Material y Método: Se presentan cinco casos de lesiones aisladas del NTL y se describe la presentación clínica, la evaluación electrodiagnóstica y la metodología de revisión bibliográfica.

Resultados: Todos los pacientes presentaron escápula alada e impotencia funcional para la abducción o elevación del hombro. En tres de los cinco casos, la causa fue traumática y dos fueron diagnosticados como Neuralgia Amiotrófica de Hombro. En todos los casos el estudio electrofisiológico confirmó el diagnóstico presuntivo de compromiso aislado del NTL, siendo en tres casos una afectación axonal parcial severa y en dos, una lesión axonal total.

Conclusiones: Ante la sospecha clínica de lesión del NTL, una correcta valoración clínica y evaluación electrodiagnóstica permite confirmar el compromiso aislado del nervio y la severidad de la lesión. En todos los casos presentados, la clínica, etiología y resultados electrofisiológicos se corresponden con la literatura.

Palabras clave: escápula alada; nervio torácico largo; electrodiagnóstico; parálisis serrato anterior.

ABSTRACT

The Long Thoracic Nerve (LTN) injury is rare. It leads to biomechanical and functional disabilities at the shoulder girdle by winging of the scapula due to paralysis or weakness of the serratus anterior muscle. Its dysfunction may result from trauma, non-trauma or idiopathic.

Objective: We describe the clinical and electrophysiological presentation of LTN injury patients; we carried out a bibliographical review (searching for etiology, prognosis and differential diagnosis), and review the electrodiagnostic methodology.

Methods: We report 5 cases of LTN injuries and describe its clinical presentation, electrodiagnostic evaluation and bibliographical review methodology.

Results: Every patient had scapular winging and functional impairment for shoulder abduction and elevation. Three cases were due to traumatic causes while two were diagnosed as Amiotrofic Shoulder Neuralgia.

Electrodiagnostic evaluation confirmed the presumed diagnosis of isolated LTN injury. Three patients had partial severe axonal injury, and two had a total axonal loss.

Conclusions: When a LTN injury is suspected, its isolated injury and severity could be confirmed by accurate clinical and electrodiagnostic evaluation. Clinical, etiology and electrophysiological findings of cases reported, correlate with bibliographical review.

Keywords: scapular winging; long thoracic nerve; electrodiagnosis; serratus anterior paralysis.

INTRODUCCIÓN

Las lesiones aisladas del Nervio Torácico Largo de Bell (NTL) son poco frecuentes y tienen distintas causas y diagnósticos diferenciales que consideraremos^{1,2,3,4}, aunque no hay datos de incidencia en la literatura. El NTL es puramente motor, proviene de las raíces cervicales C5-C6 y C7 e inerva exclusivamente el músculo Serrato Anterior. Este se origina a manera de digitaciones entre la primera y la octava costilla y se inserta en el borde superior, medial y ángulo inferior de la escápula. Las principales funciones del músculo serrato anterior son fijar y estabilizar la escápula y por consiguiente, la cintura escapular en un movimiento armónico^{5,6,7}. Si se genera la insuficiencia del serrato anterior, el borde vertebral de la escápula se separa del tórax haciéndose prominente durante el movimiento de elevación del brazo

en el plano sagital, constituyendo la escápula alada^{1,6}.

El trayecto largo (24 cm) y superficial predispone a lesiones de este nervio. La parálisis de este músculo se evidencia clínicamente por una escápula alada, e impotencia funcional para la abducción del hombro, acompañada ocasionalmente de dolor^{1,3}.

Son muchos los mecanismos etiopatogénicos que se enuncian para explicar la lesión aislada del NTL, destacándose las causas traumática, no traumática e idiopática⁴.

Diferenciar la parálisis del serrato anterior de otros trastornos exige la elaboración de una historia clínica detallada y la evaluación muscular minuciosa de al menos toda la cintura escapular y el miembro superior^{1,8,9}.

Según lo hallado en la literatura, se plantea un pronóstico de acuerdo con la etiopatogenia: Cuando se trata de causas no traumáticas, se propone una recuperación en un promedio de dos años, con una funcionalidad casi completa, como es el caso de las amiotrofias neurálgicas o lesiones debidas a movimientos repetidos del hombro. Por el contrario, las de origen traumático tienen peor pronóstico de recuperación, y al cabo de dos años, de no haber mejorado la insuficiencia del Serrato Anterior, se convierten en candidatos para cirugía reparadora^{1,4,10,11} como se ve en la *Figura 1*.

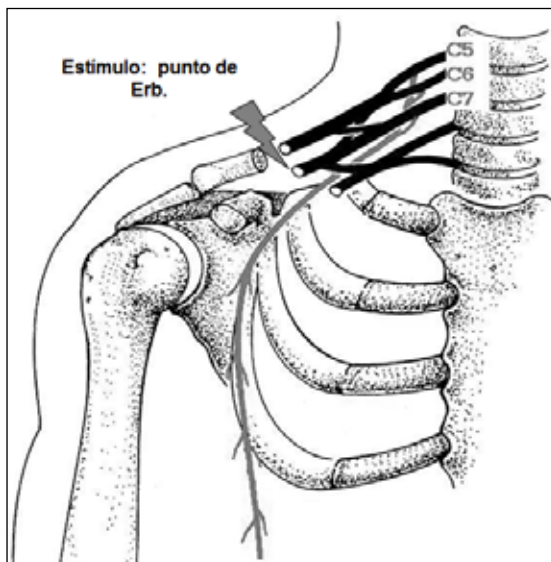


Figura 1. Nervio Torácico Largo

OBJETIVOS

Se propusieron los siguientes: 1) Describir cinco casos clínicos; 2) Considerar la etiopatogenia y los diagnósticos diferenciales; 3) Revisar la metodología de estudio electrofisiológica propuesta en la bibliografía.

MATERIAL Y MÉTODO

Se presentan cinco casos en los que se describen aspectos relevantes de la presentación clínica y los hallazgos electrofisiológicos.

La información recabada en la presente revisión fue extraída a partir de la búsqueda de literatura médica de las bases de datos Pubmed,

ScienceDirect y Medline. Se obtuvo la información con límite de año a partir de 1996 hasta la fecha, utilizando los siguientes términos de búsqueda: *scapular winging*, *long thoracic nerve*, *electrodiagnosis* y *serratus anterior paralysis*. Se obtuvieron 272 artículos los cuales fueron filtrados a través de los términos “Archives of Physical Medicine and Rehabilitation - all cases report” y finalmente, de los 29 artículos encontrados, se escogieron 10. Se revisó así mismo la literatura sobre clínica y electrodiagnóstico en los textos disponibles y en el motor general Google. Se incluyeron textos en idiomas inglés y español.

RESULTADOS

1) Presentación clínica y electrofisiológica

Casos Clínicos: Los cuatro primeros casos fueron derivados al Laboratorio de Electrodiagnóstico del Instituto Nacional de Ortopedia y Traumatología con el dato clínico “Escápula Alada” para el diagnóstico electrofisiológico. El quinto caso fue relatado en consulta al Servicio de Rehabilitación y Medicina Física del Hospital de Clínicas.

Caso 1: 51 años, sexo femenino, (*Figura 2*) que seis meses antes había sufrido un traumatismo por caída de espaldas, a partir de lo cual notó disminución progresiva de fuerzas a nivel proximal del miembro afectado y limitación funcional en la abducción del hombro, sin dolor.

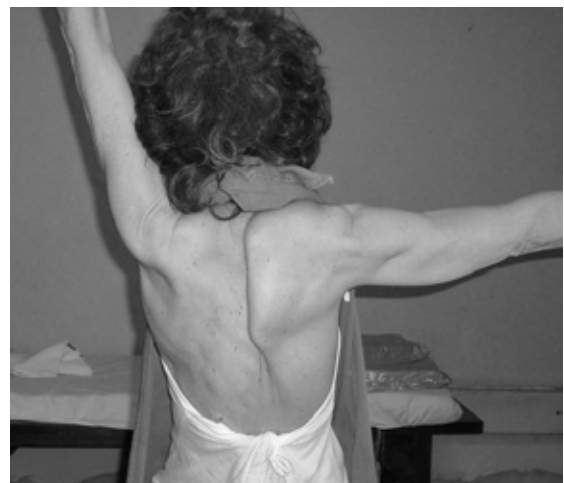

Figura 2. Caso 1

Caso 2: Joven de 15 años, sexo masculino, con antecedentes familiares de distrofia muscular, sin clínica de compromiso muscular, que instala déficit motor a nivel del serrato anterior izquierdo después de realizar potentes ejercicios de tonificación de los miembros superiores (lagartijas). Al examen, presentaba una escápula alada bilateral con franco predominio del miembro superior sintomático. Atrofia y déficit motor circunscrito al serrato anterior, sin dolor.

Casos 3 y 4: Pacientes de sexo masculino de 20 años el primero (Figura 3) y 47 el segundo (Figura 4), que en el curso de un cuadro de dolor agudo de hombro derecho, instalan en días déficit del músculo serrato anterior. Ambos presentaban al examen clínico una escápula alada con impotencia funcional para la abducción de hombro. En la clínica no había compromiso de otros territorios nerviosos.

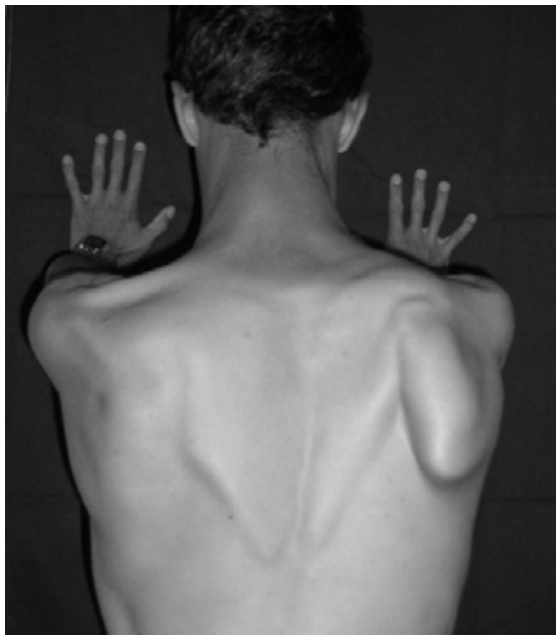


Figura 3. Caso 3

Caso 5: Joven de 14 años, sexo femenino que sufre traumatismo grave de hemitórax izquierdo, requirió osteosíntesis costal y drenaje de hemotórax. Al examen, luego de dos meses de evolución, se constata escápula alada e impotencia funcional en la elevación y abducción de hombro (Figura 5).

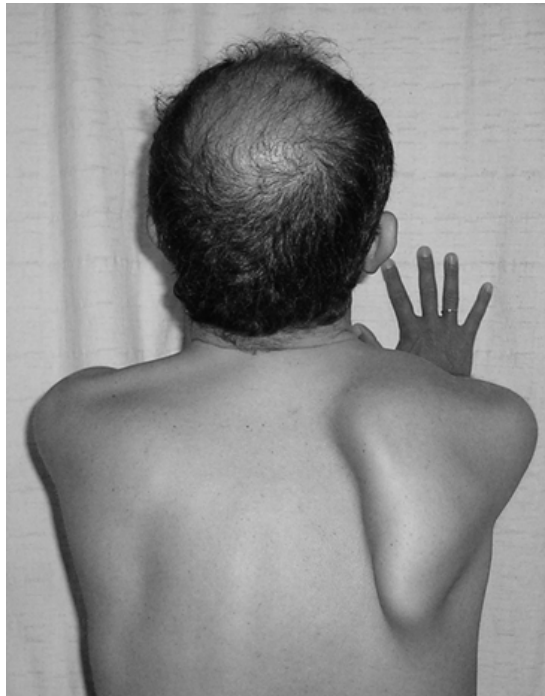

Figura 4. Caso 4

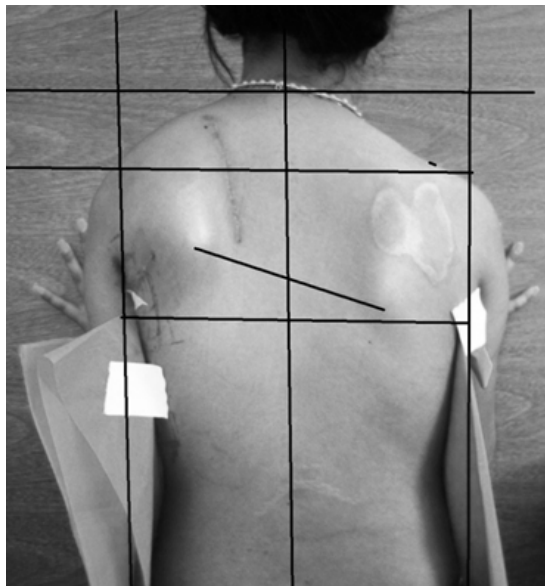


Figura 5. Caso 5

Hallazgos electrofisiológicos: En todos los casos se realizó la neuroconducción del NTL con registro de aguja coaxial inserto en el serrato anterior y se estimuló en forma supramáxima en punto de Erb. En cuatro casos se realizó neuroconducción sensitiva y motora de los nervios mediano y/o cubital y/o radial, circunflejo

y musculocutáneo. El nervio supraescapular se estudió en dos pacientes. El examen electromiográfico incluyó en la mayoría de los casos los músculos correspondientes a los territorios de inervación de dichos nervios, y en un paciente con antecedentes familiares de distrofia muscular se realizó electromiograma de ambos miembros superiores para descartar un compromiso miopático de base.

En todos los casos el estudio electrofisiológico confirmó el diagnóstico presuntivo de compromiso aislado del NTL (Tabla 1). En tres casos, el compromiso axonal fue parcial severo (casos 1, 2 y 4), mientras los casos 3 y 5 se comportaron electromiográficamente como una lesión axonal total.

Tabla 1. Resultados del Electrodiagnóstico

	1	2	3	4	5
NEUROCONDUCCIÓN					
N. Mediano			Normal		
N. Cubital	Normal				
N. Radial		Normal		Normal	
N. Musculocutáneo	Normal	Normal	Normal	Normal	
N. Circunflejo	Normal	Normal	Normal	Normal	
N. Infraescapular			Normal		
N. Supraescapular	Normal	Normal			
N. Torácico Largo	Amplitud ↓	Amplitud ↓	(-)	Amplitud ↓	(-)
N. del Pectoral	Normal				
N. Dorsal de la Escápula			Amplitud ↓		
ELECTROMIOGRAMA (espontáneo/trazados)					
Deltoides		(-)/IM	(-)/IM	(-)/IM	
Bíceps			(-)/IM		
Supraespinoso			(-)/IM		
Infraespinoso	(-)/IM	(-)/IM	(-)/IM	(-)/IM	
Pectoral Mayor	(-)/IM				
Serrato Anterior	DPM/TS	(-)/IMP	FIB.OP3+/(-)	(-)/IMP	FIB.OP4+/(-)
Romboides			(-)/IM		

FIB: fibrilaciones; OP: ondas positivas; IM: trazado intermedio; TS: trazado simple; DMP: descargas pseudomiotónicas; (-): No se registra.

2) Etiopatogenia y diagnósticos diferenciales:

Las diversas etiologías de la lesión aislada del NTL se clasifican en traumáticas, no traumáticas e idiopáticas^{1,4}.

Por el recorrido anatómico del NTL y su trayecto superficial, este se halla expuesto a lesiones

traumáticas. Según la literatura, el traumatismo es causa del 25 % de estas lesiones, entre las que se destacan procedimientos invasivos, tales como anestesia en procedimientos quirúrgicos, cirugías cardíacas y de tórax, mastectomía radical con extirpación de ganglios linfáticos, resección de la primera costilla, simpatectomía transaxilar y drenajes torácicos^{12,13,14}.

Otras causas son los traumatismos cerrados en tórax y cintura escapular por caídas o colisiones, actividades deportivas, accidentes de tráfico, laborales y movimientos repetitivos al someter el hombro a una abducción exagerada (el ángulo inferior de la escápula comprime o estira el nervio)^{3,4}.

Entre las causas no traumáticas se destacan la neuralgia amiotrófica del hombro (síndrome de Parsonage-Turner)¹⁵, enfermedades virales, vacunas, neuropatías compresivas secundarias a hematomas en pacientes anticoagulados¹⁶ y radiculopatía C7 entre otras. Por último, se describen las de causa idiopática^{3,13}.

Se debe hacer el diagnóstico diferencial¹⁷ con las lesiones del nervio espinal accesorio, que pueden producir atrofia y parálisis del trapecio, determinando clínicamente una escápula alada. Sin embargo, en estas lesiones, la escápula alada se manifiesta con los brazos en abducción y no con elevación. Otros diagnósticos diferenciales incluyen las distrofias musculares (aunque en estos casos la afectación sería bilateral) y las radiculopatías cervicales C7.

3) Revisión de la metodología de estudio electrofisiológico

Oh¹⁸ propone para el estudio del NTL las técnicas de Kaplan, Alfonsi y Petrera. Se utiliza electrodo de aguja monopolar y electrodo de superficie de referencia 2 cm caudal (Kaplan); electrodos de superficie (Alfonsi) y aguja concéntrica (Petrera) sobre el músculo serrato anterior a nivel de la quinta costilla en la línea axilar media. La estimulación se realiza en el punto de Erb, midiendo la distancia con un compás obstétrico.

Teniendo en cuenta los diagnósticos diferenciales referidos, se aconseja realizar la neuroconducción de los nervios provenientes del tronco medio y superior del plexo braquial con la misma inervación radicular que el NTL (neuroconducción sensitiva y motora de los nervios musculocutáneo, mediano y radial). Electromiográficamente se deben explorar músculos de C5 a C7 (bíceps, deltoides, supra e infraes-

pinosos, tríceps y pronador redondo, así como paravertebrales cervicales) para diagnóstico diferencial con radiculopatías.

CONCLUSIONES

El compromiso del NTL es raro. Ante la sospecha clínica de lesión del NTL, una correcta valoración clínica y una evaluación electrodiagnóstica permiten confirmar el diagnóstico positivo, descartar diagnósticos diferenciales con otras lesiones periféricas y determinar la severidad de la lesión¹⁹. En todos los casos presentados, la clínica, etiología y resultados electrofisiológicos se corresponden con la literatura.

Referencias bibliográficas

1. Ryan M, David E. Scapular winging. anatomical review, diagnosis and treatments. *Curr Rev Musculoskelet*. 2008; 1: 1-11.
2. Ebrahim A HB, Farzad O. Isolated long thoracic nerve paralysis a rare complication of anterior spinal surgery: a case report. *J Med Case Rep*. 2009; 3(7366): 2-4.
3. Nieto BE, al. (revisar el nombre del autor) ¿una entidad del área quirúrgica? esp Anestesiol [Internet]. 2012 [27 de septiembre 2013]. Available from: <http://dx.doi.org/10.1016/j.redar.2012.09.009>.
4. Kauppila LI, Vastamäki M. Latrogenic serratus anterior paralysis: Long-term outcome in 26 patients. *Chest J*. 1996; 109(1): 31-4.
5. Rouvier H, Delmás A. Nervios del miembro superior. *Anatomía Humana descriptiva, topográfica y funcional*. 9 ed.: Masson; 1988. 177-80.
6. Bertelli JA, Ghizoni MF. Long Thoracic Nerve: Anatomy and Functional Assessment. *The Journal of Bone & Joint Surgery*. 2005; 87(5): 993-8.
7. Kendall F, Kendall E, Provance P. Músculos pruebas funcionales. *Postura y dolor*. Sed. Marben; 2007: 474-80.

8. Mumenthaler M, Schliack H. Patología de los nervios periféricos .Diagnóstico y tratamiento. Revista Toray; 2001: 235-48.
9. Garozzo D. Las lesiones del plexo braquial. Cómo diagnosticarlas y cuándo tratarlas. Ortho-tips [Internet]. 2012 [o 27 de septiembre 2013]; 8(1). Available from: <http://www.medigraphic.com/pdfs/ortho-tips/ot-2012>.
10. Foo C, Swann M. Isolated Paralysis of the Serratus Anterior. JBJS [Internet]. 1983 [11 de mayo 2014]; 65(5): 552-6. Available from: http://www.boneandjoint.org.uk/highwire/filestream/13033/field_highwire_article_pdf/0/552.full-text.pdf.
11. Kimberly L, Goslin M, Lisa S, Krivickas K. Neuropatías proximales de la extremidad superior. Nervio del serrato mayor. Clínicas neurológicas de Norteamérica: Mc Graw-Hill-Interamericana; 1999: 514-9.
12. Laulan J, Lascar T, Saint-Cast Y, Chammas M, Le Nen D. Isolated paralysis of the serratus anterior muscle successfully treated by surgical release of the distal portion of the long thoracic nerve. Chirurgie de la Main. 2011; 30(2): 90-6.
13. Bizzarri F, Davoli G, Bouklas D, Oncchio L, Frati G, Neri E. Latrogenic injury to the long thoracic nerve: an underestimated cause of morbidity after cardiac surgery. Tex Heart Inst J. / From The Texas Heart Institute Of St Luke's Episcopal Hospital, Texas Children's Hospital. 2001; 28(4): 315-7.
14. Omar N, Alvi F, Srinivasan MS. An unusual presentation of whiplash injury: long thoracic and spinal accessory nerve injury. Eur Spine J: Official Publication Of The European Spine Society, The European Spinal Deformity Society, And The European Section Of The Cervical Spine Research Society. 2007;16 Suppl 3: 275-7.
15. Briceño F, Rodríguez S. Síndrome de Parsonage-Turner. Semin Fund Esp Reumatol [Internet]. 2010 [01 de mayo de 2014]; 11(4): 144-51. Available from http://apps.elsevier.es/watermark/ctl_servlet274v11n04a13184460pdf001.pdf
16. Ahmad A, Elesber MD, Peter D, Kent MD. Compressive Neuropathy of the Brachial Plexus and Long Thoracic Nerve. A Rare Complication of Heparin Anticoagulation. Chest J. 2001; 120: 309-11.
17. Stewart J, Burguel P. Other mononeuropathies of the upper limbs. Neuromuscular function and disease; basic clinical and electrodiagnostic. In: Brown W, Botton Ch, Aminoff M, editors. Saunders; 2002: 937-54.
18. Oh M. Uncommon nerve conduction studies: Techniques and Normal Values. 2nd ed. Clinical Electromyography: Nerve Conduction Studies: Williams & Wilkins; 1993: 171-3.
19. Kimura J. Mononeuropathies and Entrapment Syndromes. In Electrodiagnosis in diseases of nerve and muscle. 3rd ed. Londres Oxford University Press; 1983: 715-6.