Rev Col Med Fis Rehab 2014; 24(2): 154 - 157

REPORTE DE CASO

Neuroma de Joplin: reporte de caso

Joplin's Neuroma : a case report

Bernardo Hoyos Arango

Recibido:
19 de octubre de 2014

Aceptado:
5 de noviembre de 2014

Autores:
Bernardo Hoyos Arango
Centro de Investigaciones Médicas de Antioquia (CIMA), Colombia

Correspondencia:
Correspondencia: berhoyar@gmail.com

Conflicto de interés: ninguno

RESUMEN

Introducción: las neuropatías interdigitales de los pies son causa frecuente de dolor al caminar y dentro de estas la más frecuente es el neuroma de Morton mientras el de Joplin, neuropatía del nervio digital propio del plantar medial (NDPPM), es poco frecuente.

Presentación de Caso: paciente masculino de 55 años de edad que cursa dolor e hipoestesia en la cara medial del hallux derecho cuando camina.

Se utilizó una técnica antidrómica publicada recientemente, para demostrar la presencia del neuroma de Joplin. Se manejo con modificación del calzado e infiltración con esteriodes obteniéndose la resolución del caso.

Conclusión: la presencia de neuropatía del NDPPM (neuroma de Joplin) es fácilmente demostrada mediante esta técnica electrofisiológica.

Palabras Clave: neuroma de Joplin, nervio digital propio del plantar medial, electrodiagnóstico.

SUMMARY

Introduction: interdigital neuropathy of the feet are a common cause of pain on walking and within these the most common is Morton's neuroma while Joplin´s neuroma, neuropathy medial plantar proper digital nerve (MPPDN) , is rare.

Case Presentation: male patient aged 55 years ,coursing pain and hypoesthesia in the medial aspect of the right hallux when walking.

Recently published ,an antidromic technique to demonstrate the presence of Joplin's neuroma was used. The patient was treated with footwear modification and steroids infiltration, obtained solving the case.

Conclusion: The presence of neuropathy MPPDN (Joplin's neuroma) is easily demonstrated by this electrophysiological technique.

Keywords: Joplin´s neuroma, medial plantar proper digital nerve, electrodiagnosis.

INTRODUCCIÓN

El nervio tibial al pasar a través del túnel tarsiano da dos ramas terminales: la plantar medial, que proporciona la sensibilidad a la mitad medial de la planta y la plantar lateral que lo hace con la mitad lateral. A su vez estas ramas plantares dan ramas terminales denominadas interdigitales que proporcionan sensibilidad a los dedos (Fig. 1) y las cuales presentan con relativa frecuencia neuropatías por compresión (neuromas) entre las cuales la más frecuente es la del 3er espacio interdigital mejor conocida como neuroma de Morton descrita por 1ra vez en 1875[7].

La sensibilidad de la cara medial del hallux es dada por el nervio digital propio del plantar medial (NDPPM), cuyo neuroma es denominado de Joplin por el médico que lo describió por primera vez en 1971[3]. Luego de la descripción original, se han reportado otros casos, pero ninguno había sido demostrado electrofisiológicamente hasta cuando Cichy y colaboradores lo hicieron en 1995[1].

A continuación se describe un caso de neuroma de Joplin y una nueva técnica electrofisiológica para demostrarlo.

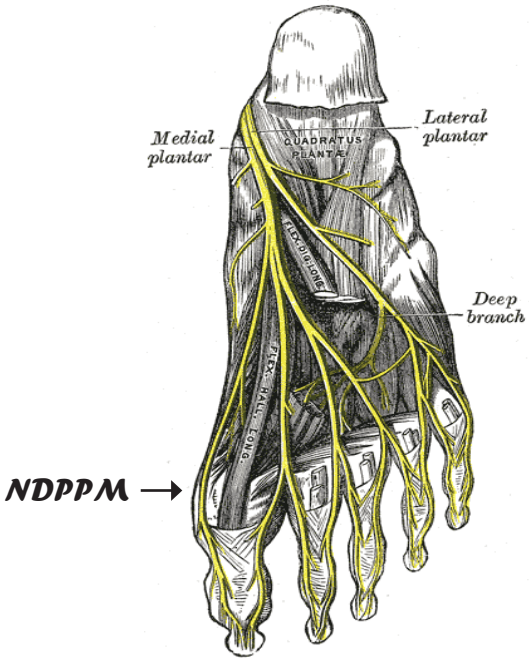

Figura 1. Anatomía del nervio tibial que muestra el NDPPM (modificada de Wikipedia)

PRESENTACIÓN DE CASO

Paciente de sexo masculino, oficinista, de 55 años de edad, quién hace 2 años viene quejándose de entumecimiento en la cara medial del hallux derecho, que se exacerba con la marcha. Niega lumbociática, trauma, diabetes mellitus, etc.

Al examen físico hay hipoestesia en la zona descrita. No hay déficit motor y sus reflejos osteotendinosos son normales. Tinel positivo para el digital propio sobre la metatarsofalángica del hallux. Lasegue y estiramiento femoral negativos.

Estudios Electrofisiológicos: para descartar neuropatía periférica como causante del cuadro clínico, se obtuvieron respuestas sensitivas del peroneal superficial y del sural, motoras del peroneal y tibial derechos y las mixtas de los plantares, las cuales fueron normales.

Para demostrar electrofisiológicamente la presencia de neuroma de Joplin, se utilizó la técnica antidrómica propuesta por Im y cols[2] la cual consiste en captar la respuesta del nervio con una barra colocada sobre la cara medial del hallux y estimular en la planta en el sitio donde el NDPPM se desprende del plantar medial. (Fig. 2).

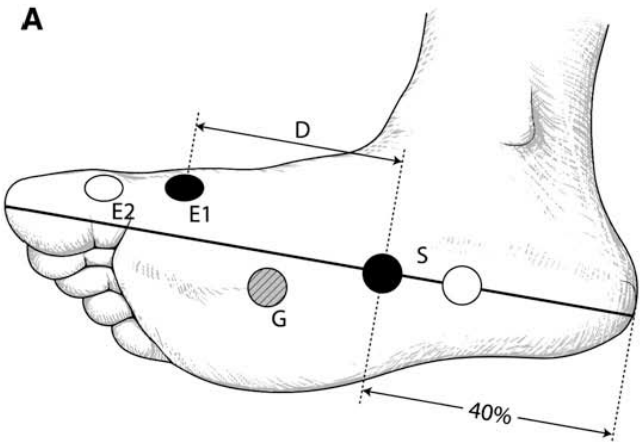

Figura 2. Técnica para la obtención de la respuesta del NDPPM[4], donde E1: captación; E2: referencia; G: tierra; D: distancia y S: sitio de estimulación.

No se obtuvo respuesta en el lado afectado mientras en el contralateral, que en este caso era el izquierdo, esta fué normal (Fig. 3), con lo cual se demostró la presencia de neuropatía del NDPPM.

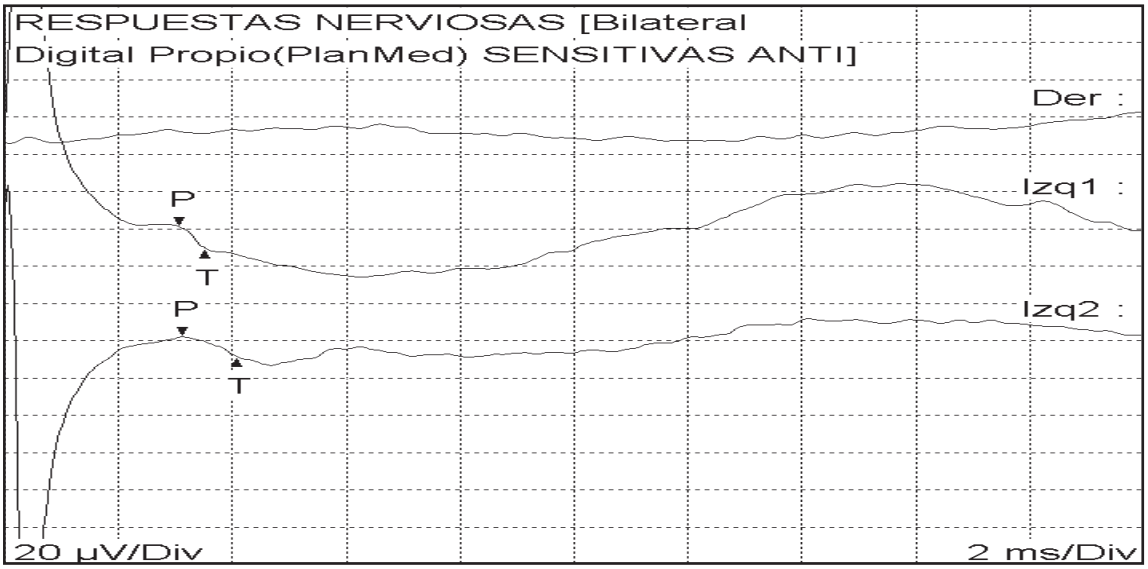

Figura 3. Respuestas del NDPPM obtenidas en el paciente.

Se manejó con modificación del calzado y con una infiltración a ciegas del nervio en el sitio donde era positivo el Tinel y 3 meses después, los síntomas se resolvieron completamente.

DISCUSIÓN

Las neuropatías interdigitales por atrapamiento, mal llamadas neuromas, son una entidad frecuente en la práctica clínica, especialmente la correspondiente al 3er espacio interdigital llamada neuroma de Morton que representa un 75% de los casos, el del 2do espacio (neuroma de Hauser) representa un 20% de los casos[4] y el restante 5% para los otros casos de neuromas (Fig. 4) entre los cuales está el de Joplin, o neuropatía del NDPPM, cuya prevalencia es desconocida pero indudablemente es menor que la de los descritos anteriormente.

Los síntomas típicos del Joplin son dolor e hipoestesia en la cara medial del hallux, especialmente al caminar por tiempo prolongado[8]. Se han invocado como causas[6] : trauma, imbalance biomécanico en el pie, atrapamiento del nervio y presencia de hueso accesorio en la MCF del hallux.

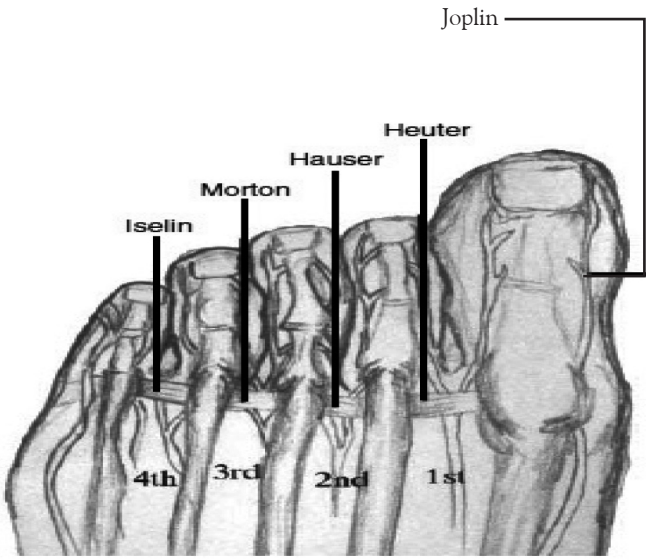

Figura 4. Nomenclatura de las neuropatías interdigitales[5']

El tratamiento va encaminado a corregir los factores predisponentes, infiltración con esteroides y en casos refractarios manejo quirúrgico.

Para el diagnóstico de Joplin se deben utilizar en 1er lugar las imágenes, bien sea ultrasonido o resonancia magnética y luego, si se quiere demostrar neuropatía, el electrodiagnóstico.

La demostración electrofisiológica de esta neuropatía se hizo por primera vez en 1995[1] y luego en 1996 se presentaron otros tres casos[5]. En ambos se utilizó una técnica ortodrómica captando con aguja perineural la respuesta del nervio tibial detrás del maléolo interno y estimulando con aguja o estimulador convencional sobre la MTF del hallux. Esta técnica tiene dos inconvenientes: el dolor que representa para el paciente la inserción de la aguja retromaleolarmente y la necesidad de tener agujas para captación perineural, que son difíciles de conseguir comercialmente. Por el contrario la técnica utilizada en este caso no tiene esos inconvenientes: es técnicamente fácil, no requiere elementos especiales para su realización y tiene valores normales bien estandarizados. (Tabla 1)

Tabla 1. Valores normales del Nervio Digital Propio del Plantar Medial (modificada)[4].

Distancia(cm)	Latencia Comienzo(ms)	Latencia Pico(ms)
7 – 12.3	1.5 – 4.3	2,2 - 5.4

Amplitud(µV)	Duración(ms)	Velocidad(m/s)
5.5 – 33.1	0.9 – 2.0	26.6 – 61-5

CONCLUSIÓN

por la facilidad para llevarla a cabo y la poca incomodidad que representa para el paciente, en caso de sospecha de neuroma de Joplin, se recomienda utilizar esta técnica para su diagnóstico electrofisiológico.

REFERENCIAS BIBLIOGRÁFICAS

1. Cichy SW, Claussen GC, Oh SJ. Electrophysiological studies in Joplin's neuroma. Muscle Nerve 1995;18:671–2.

2. Im S, Park JH, Kim HW, Yoo SH, Kim HS, Park GY. New method to perform medial plantar proper digital nerve conduction studies.Clin Neurophysiol 2010 Jul;121(7):1059-65.

3. Joplin RJ. The proper digital nerve, vitallium stem arthroplasty, and some thoughts about foot surgery in general. Clin Orthop Relat Res 1971;76:199–212.

4. Larson EE, Barrett SL, Battiston B, Maloney CT Jr, Dellon AL. Accurate nomenclature for forefoot nerve entrapment: a historical perspective.J Am Podiatr Med Assoc 2005; 95(3):298-306.

5. Marques Jr W, Barreira AA. Joplin's neuroma. Muscle Nerve 1996;19: 1361–2.

6. Merritt GN, Subotnick SI. Medial plantar digital proper nerve syndrome (Joplin's – Neuroma)-typical presentation. J Foot Surg 1982;21:166–9.

7. Morton, TG. A peculiar and painful affection of the fourth metatarsophalangeal articula tion. Am. J. Med. Sci 1876; 71:37.

8. Still GP, Fowler Mb. Joplin's Neuroma or Comprension Neurophaty of the Plantar Proper Digital Nerve to the Hallux: Clinicopatologic Study of Three Cases. J Foot Ankle Surg 1998; 37(6): 524-30