Rev Col Med Fis Rehab 2025;35(Supl.1):e525 - http://revistacmfr.org
http://doi.org/10.28957/rcmfr.525

Asociación Colombiana de Medicina Física y Rehabilitación

Análisis y perspectivas

El papel del ultrasonido en el diagnóstico, manejo y pronóstico de los pacientes con polineuropatías

The role of ultrasound in the diagnosis, management, and prognosis of patients with polyneuropathies

Jorge Arturo Díaz Ruiz[1] **Liliana Elizabeth Rodríguez Zambrano**[1]
Jorge Nicolás Muñoz Rodríguez[1]

[1] Médico especialista en medicina física y rehabilitación, Departamento de Medicina Física y Rehabilitación, Facultad de Medicina, Universidad Nacional de Colombia, Bogotá D.C., Colombia. Centro de Investigación en Fisiatría y Electrodiagnóstico (CIFEL), Bogotá, Colombia.

Resumen

Las polineuropatías representan un conjunto heterogéneo de enfermedades que afectan los nervios periféricos y tienen causas inflamatorias, metabólicas, tóxicas, infecciosas y hereditarias. Aunque tradicionalmente su diagnóstico se ha basado en la clínica y en estudios de electrodiagnóstico, el ultrasonido neuromuscular (USNM) ha surgido como una herramienta complementaria no invasiva y accesible, por lo que el presente trabajo buscó, mediante una revisión narrativa basada en literatura científica reciente y en estudios originales, analizar su papel en el estudio, diagnóstico, manejo y pronóstico de las polineuropatías.
Se incluyeron 23 artículos relevantes seleccionados por su aplicabilidad clínica y publicados entre 2013 y 2024.
Se incluyeron estudios sobre pacientes con polineuropatía diabética, polineuropatía inflamatoria desmielinizante crónica, síndrome de Guillain-Barré y neuropatías tóxicas, hereditarias e infecciosas, en quienes se utilizó el ultrasonido para la evaluación de nervios periféricos. Se encontró que el USNM permite detectar alteraciones estructurales en los nervios, lo que ayuda a establecer un diagnóstico diferencial y guiar el tratamiento, además ofrece información pronóstica, especialmente cuando se aplica con protocolos estandarizados y por personal capacitado.
Palabras clave. Ultrasonografía, enfermedades del sistema nervioso periférico, electromiografía, polineuropatías, diagnóstico diferencial.

CC BY NC ND

Abstract

Polyneuropathies represent a heterogeneous group of diseases that affect peripheral nerves and have inflammatory, metabolic, toxic, infectious and hereditary causes. Although their diagnosis has traditionally been based on clinical symptoms and signs and electrodiagnostic studies, neuromuscular ultrasound (NMUS) has emerged as a non-invasive and accessible complementary tool, so this work sought to analyze its role in the study, diagnosis, management and prognosis of polyneuropathies, through a narrative review based on recent scientific literature and original studies.
Twenty-three relevant articles selected for their clinical applicability and published between 2013 and 2024 were included.
Studies on patients with diabetic polyneuropathy, chronic demyelinating inflammatory polyneuropathy, Guillain-Barré syndrome and toxic, hereditary and infectious neuropathies, in whom ultrasound was used for the evaluation of peripheral nerves, were included. It was found that NMUS allows the detection of structural alterations in the nerves, which helps to establish a differential diagnosis and guide the treatment, and also offers prognostic information, especially when applied with standardized protocols and by trained personnel.
Keywords. Ultrasound, peripheral nervous system diseases, electromyography, polyneuropathies, differential diagnosis.

CC BY NC ND

Citación. Díaz Ruiz JA, Rodríguez Zambrano LE, Muñoz Rodríguez JN. El papel del ultrasonido en el diagnóstico, manejo y pronóstico de los pacientes con polineuropatías. Rev Col Med Fis Rehab. 2025;35(Supl.1):e525. http://doi.org/10.28957/rcmfr.525.

Correspondencia. Jorge Arturo Díaz Ruiz. Correo electrónico: jadiazru@unal.edu.co.
Recibido. 08.09.25. **Aceptado.** 09.12.25. **Publicado.** 26.12.25.
ISSN impreso. 0121-0041. **ISSN electrónico.** 2256-5655.

http://doi.org/10.28957/rcmfr.525

Introducción

Las polineuropatías constituyen un grupo amplio y diverso de enfermedades que afectan los nervios periféricos y se caracterizan por la presencia de síntomas sensitivos, motores y autonómicos de distribución distal y habitualmente simétrica. Entre sus múltiples etiologías se incluyen causas tóxicas (por quimioterapia o uremia), infecciosas (lepra), hereditarias, metabólicas como la diabetes mellitus e inmunomediadas como la polineuropatía inflamatoria desmielinizante crónica (PIDC) y el síndrome de Guillain-Barré (SGB)[1-3].

Tradicionalmente, el abordaje diagnóstico de las polineuropatías se ha basado en la historia clínica, el examen neurológico y los estudios electrofisiológicos. Estos últimos, si bien son el estándar de oro, presentan limitaciones importantes como escasa sensibilidad en estadios tempranos, dificultad para identificar lesiones focales, incomodidad para el paciente y dependencia de la colaboración activa del paciente[4,5].

En este contexto, el ultrasonido neuromuscular (USNM) ha surgido como una herramienta complementaria valiosa. Este es una técnica de imagen no invasiva, accesible, de bajo costo y sin efectos adversos conocidos que permite evaluar en tiempo real la morfología de los nervios periféricos, su tamaño (área de sección transversal (AST), ecogenicidad, estructura fascicular y vascularización con Doppler[6,7]. Estas características son útiles tanto en el diagnóstico diferencial de las polineuropatías, como en el monitoreo de la evolución clínica y la respuesta al tratamiento[8,9].

Numerosos estudios han demostrado que el USNM puede mejorar la precisión diagnóstica en patologías como la PIDC, el SGB y las polineuropatías diabéticas, así como ofrecer datos complementarios a los estudios electrofisiológicos[2,3,6,10,11]. Además, su capacidad para detectar cambios estructurales en estadios precoces o en nervios clínicamente asintomáticos lo posiciona como una herramienta estratégica dentro del algoritmo diagnóstico de las neuropatías periféricas[12,13]. Teniendo en cuenta lo anterior, el objetivo del presente estudio fue compilar y sintetizar información relevante sobre la utilidad del USNM en polineuropatías desde una perspectiva clínica y educativa en medicina física y rehabilitación.

Metodología

Se realizó una revisión narrativa del tema. La selección de los artículos se hizo a conveniencia, basándose en la experiencia de los autores y en publicaciones consideradas representativas y pertinentes por su aporte conceptual, clínico o académico. Se incluyeron artículos de revisión y estudios originales publicados en inglés o español, y disponibles a través de bases de datos académicas y bibliografía institucional.

No se aplicaron criterios formales de inclusión o exclusión, ni se realizó una evaluación sistemática de la calidad metodológica de los estudios. La información fue organizada según la temática para facilitar su comprensión y discusión desde el enfoque de la medicina física y rehabilitación.

Marco teórico

Las polineuropatías son trastornos del sistema nervioso periférico que afectan múltiples nervios de forma simultánea, por lo general con una distribución simétrica y distal. Desde el punto de vista fisiopatológico, se clasifican en desmielinizantes, axonales o mixtas según el tipo de lesión predominante. En las polineuropatías desmielinizantes, entre las que se incluyen la PIDC y variantes del SGB, el daño primario se localiza en la vaina de mielina, mientras que en las axonales, entre las que se incluyen las neuropatías tóxicas o metabólicas, la lesión compromete el axón. Los mecanismos fisiopatológicos incluyen procesos inmunomediados, alteraciones metabólicas crónicas, toxicidad directa y defectos genéticos que conllevan a una degeneración nerviosa progresiva con consecuencias funcionales importantes[14].

El USNM surgió como una herramienta de imagen accesible, reproducible y bien tolerada que complementa los estudios electrofisiológicos en la evaluación de los nervios periféricos. Esta técnica de imagen utiliza transductores de alta frecuencia (10-22 MHz) para obtener imágenes de alta resolución del nervio, permitiendo evaluar parámetros como

Rev Col Med Fis Rehab 2025;35(Supl.1):e525 - http://revistacmfr.org
http://doi.org/10.28957/rcmfr.525

el AST, la ecogenicidad, la arquitectura fascicular y la vascularización mediante Doppler color[3,6]. Estas mediciones se correlacionan con alteraciones histopatológicas propias de las distintas etiologías de las polineuropatías.

Desde el punto de vista técnico, el USNM se basa en una exploración sistemática de trayectos nerviosos específicos, comparando las medidas obtenidas con valores de referencia normalizados. El incremento del AST es uno de los hallazgos más relevantes y ha sido documentado de forma consistente en enfermedades como la PIDC[2,10], el SGB[3,4,15] y la neuropatía diabética[1,6,16]. En pacientes con PIDC se observan patrones de engrosamiento nervioso multifocal, heterogéneo y asimétrico que se correlacionan con la actividad inflamatoria y la disfunción mielínica. En cambio, en neuropatías metabólicas o tóxicas el patrón es más homogéneo y simétrico.

El patrón morfológico observado en el USNM puede ser útil para la diferenciación de etiologías (Tabla 1). Por ejemplo, en la polineuropatía diabética el engrosamiento nervioso es difuso, simétrico y de intensidad moderada; en el SGB, el USNM puede identificar engrosamiento de raíces espinales y plexos desde fases muy tempranas[4,12,15,17]; en neuropatías tóxicas como las inducidas por vincristina u oxaliplatino se ha reportado un aumento moderado del AST con pérdida progresiva de la ecogenicidad[11,18], y en la lepra neurítica, el USNM ha demostrado ser útil para diferenciar engrosamientos neurales focales con pérdida de fascículos y vascularización anómala[19].

Tabla 1. Hallazgos ecográficos en polineuropatías.

Estudio/patología	Hallazgos clave en ultrasonido nervioso (USNM)	Correlación clínica/diagnóstica
Diabetes tipo 2 (asintomática o sintomática)[1,16]	Aumento del AST en nervios tibial, fibular y sural. Sural >5mm² predice neuropatía.	Buena correlación con estudios de neuroconducción. Útil para tamizaje en pacientes asintomáticos.
PIDC[2,10]	Incremento del UPSS en nervios periféricos, raíces cervicales y nervio vago.	Buena correlación entre UPSS y clínica. Útil para seguimiento terapéutico.
PIDC vs. SGB[3,13]	SGB: raíces C5-C6 y vago agrandados, nervios sensoriales normales. PIDC: engrosamiento multifocal.	UPSS >5 sugiere PIDC. Regresión del engrosamiento en SGB tras seis meses.
SGB[4,15,17]	Aumento temprano del AST en nervios motores. Sural sin cambios.	USNM útil en fases iniciales. Complementa la electrofisiología.
Neuropatía urémica[20]	AST reducida en nervio sural. Sin agrandamientos significativos.	Sugerente de daño axonal crónico. Útil para descartar otras causas.
Neuropatía por vincristina[18]	Cambios leves solo en sitios de atrapamiento.	USNM menos sensible que la clínica.
Adrenomieloneuropatía[21]	Engrosamiento heterogéneo y multifocal en los nervios mediano, cubital y vago.	Detecta compromiso estructural con estudios de conducción normales.
PIDC vs. PND (diabetes)[8]	UPSS mayor en PIDC+DM comparado con PND. UPSS ≥2,5 útil.	USNM apoya diferenciación en diabéticos con neuropatía severa.
Neuropatías inflamatorias crónicas tratables[10,12]	USNM: sensibilidad: 97,4%, especificidad: 69,4%.	Aumenta detección de respondedores. Parte del abordaje estándar.
Ataxia de Friedreich[9,22]	AST aumentada en los nervios mediano y cubital (axila y brazo).	Biomarcador estructural de severidad. Útil para seguimiento.

USNM: ultrasonido neuromuscular; AST: área de sección transversal; PIDC: polineuropatía inflamatoria desmielinizante crónica; SGB: síndrome de Guillain-Barré; UPSS: puntaje total del patrón ultrasónico; PND: polineuropatía diabética; DM: diabetes mellitus.
Fuente: elaboración propia.

Una ventaja significativa del USNM es su capacidad para detectar cambios en estadios subclínicos y para monitorizar la evolución de la enfermedad. Estudios de seguimiento han demostrado que la disminución progresiva del AST en pacientes con PIDC se correlaciona con una buena respuesta al tratamiento inmunomodulador[10]. Por otro lado, en neuropatías hereditarias, tales como la ataxia de Friedreich, el USNM permite caracterizar el engrosamiento nervioso como marcador de severidad[9].

A pesar de su utilidad, el USNM tiene limitaciones. Por ejemplo, la técnica es altamente operador-dependiente y requiere entrenamiento especializado; además, la interpretación de los hallazgos debe realizarse en conjunto con los estudios clínicos y electrofisiológicos dado que algunos cambios estructurales pueden ser inespecíficos o compartidos entre diferentes patologías. De igual forma, en consensos internacionales recientes se ha reconocido la necesidad de estandarizar los protocolos y criterios diagnósticos[12].

En resumen, el USNM se ha consolidado como una herramienta diagnóstica avanzada y capaz de proporcionar información morfológica detallada y complementaria en el estudio de las polineuropatías. Su implementación sistemática en la práctica clínica mejora el abordaje diagnóstico y pronóstico de los pacientes, particularmente cuando se integra con datos clínicos y neurofisiológicos (Figura 1).

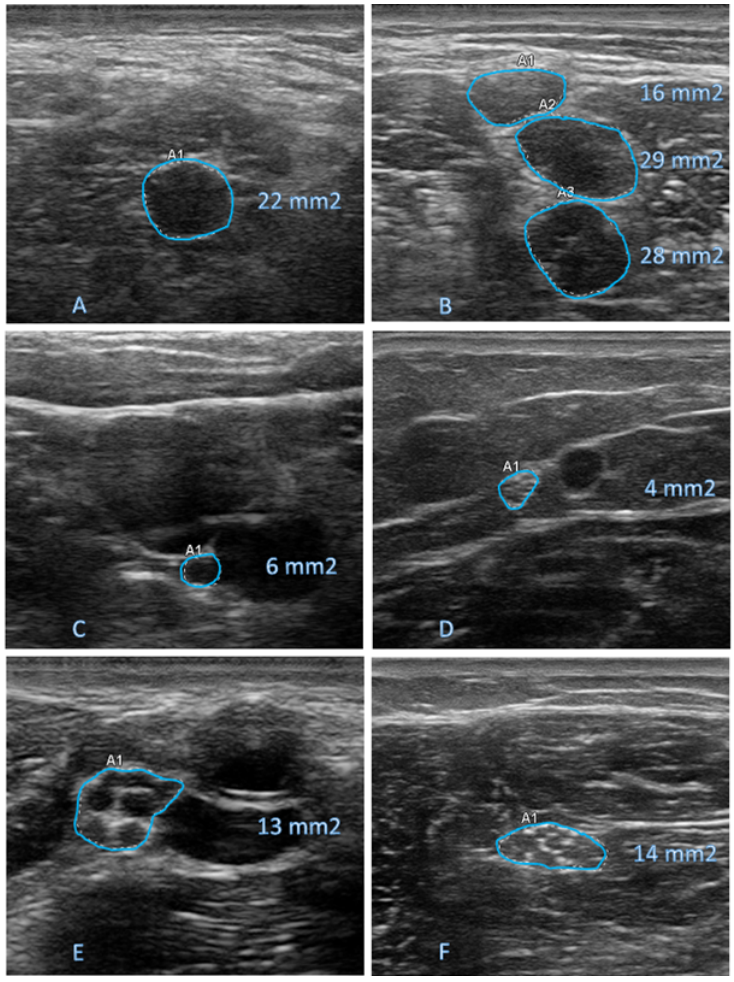

Figura 1. Imágenes de ultrasonido neuromuscular. A) raíz C5 en síndrome de Miller Fisher; B) plexo braquial en síndrome de Guillain-Barré; C) nervio vago en polineuropatía inflamatoria desmielinizante crónica; D) nervio sural en polineuropatía diabética; E) nervio mediano proximal en amiloidosis; F) nervio ulnar proximal en enfermedad de Charcot-Marie-Tooth.

Nota: las imágenes A, B, C, D, E y F muestran incremento en el área de sección transversal; las imágenes E y F, alteración en el patrón fascicular, y las imágenes A y C, disminución en la ecogenicidad.

Fuente: imágenes obtenidas durante la realización del estudio.

Rev Col Med Fis Rehab 2025;35(Supl.1):e525 - http://revistacmfr.org
http://doi.org/10.28957/rcmfr.525

Resultados

El análisis de los estudios incluidos evidencia que el USNM ofrece hallazgos morfológicos característicos para diferentes tipos de polineuropatía, lo que le confiere utilidad tanto diagnóstica, como pronóstica. Por ejemplo, en pacientes con PIDC múltiples estudios han documentado un patrón de engrosamiento nervioso asimétrico, multifocal y heterogéneo, con aumento del AST, pérdida de la arquitectura fascicular y, en algunos casos, aumento del flujo Doppler perineural[2,10]. Estos hallazgos se presentan principalmente en nervios proximales y raíces, lo que diferencia a la PIDC de otras neuropatías adquiridas como la diabética o la tóxica.

En el SGB, el USNM ha demostrado ser útil desde las fases más tempranas de la enfermedad. Se ha reportado que en este se puede observar engrosamiento de raíces espinales y plexos braquiales, incluso antes de la aparición de alteraciones en los estudios de electrodiagnóstico[3,4,13,15]. Además, la presencia de hipervascularización en Doppler ha sido asociada con una mayor severidad clínica y un curso más prolongado de la enfermedad[17].

En la neuropatía diabética, el patrón ecográfico suele ser difuso y simétrico, con un aumento moderado del AST en nervios periféricos como el tibial, el mediano y el peroneo. A diferencia de la PIDC, en la neuropatía diabética se conserva la estructura fascicular y la ecogenicidad tiende a estar preservada o levemente aumentada[1,16,23].

Las neuropatías tóxicas como las inducidas por quimioterapia (oxaliplatino, taxanos, vincristina) muestran un patrón de engrosamiento irregular, pérdida de definición fascicular y, reducción de la ecogenicidad[18]. Además, en estos casos el USNM permite monitorizar la progresión del daño y establecer correlaciones con los hallazgos electrofisiológicos y clínicos[11].

En neuropatías hereditarias, tales como la ataxia de Friedreich o la enfermedad de Charcot-Marie-Tooth tipo 1, se han identificado aumentos generalizados del AST, con patrón difuso, homogéneo y bilateral, lo que contrasta con el patrón multifocal observado en las neuropatías inflamatorias adquiridas. En la ataxia de Friedreich el grado de engrosamiento se ha correlacionado con la severidad clínica[9].

Finalmente, en neuropatías infecciosas como la lepra neurítica, el USNM ha sido útil para detectar engrosamientos focales con pérdida de arquitectura y cambios inflamatorios en nervios clínicamente normales, lo cual permite una identificación precoz y un seguimiento más eficaz del tratamiento[19].

Los hallazgos ecográficos descritos han sido confirmados en múltiples estudios prospectivos y series de casos, consolidando así al USNM como una herramienta diagnóstica sensible y específica cuya utilidad se incrementa cuando se integra con la clínica, la electrofisiología y los sistemas de medición como el puntaje total del patrón ultrasónico (UPSS, por su sigla en inglés) o el puntaje de Bochum[12,24].

Sistemas de medición en ultrasonido neuromuscular para polineuropatías

En el contexto del USNM aplicado al estudio de las polineuropatías se han desarrollado varios sistemas de puntuación cuantitativa que permiten estandarizar la evaluación ecográfica de los nervios periféricos (Tabla 2). Estos sistemas tienen como objetivo mejorar la reproducibilidad diagnóstica, facilitar la comparación entre estudios y contribuir a la diferenciación entre neuropatías adquiridas y hereditarias, así como entre procesos axonales y desmielinizantes[12].

Tabla 2. Comparación entre sistemas de medición ecográfica para el estudio de las polineuropatías.

Sistema	Evaluación	Estructuras incluidas	Valor diagnóstico	Tiempo requerido	Referencia
Bochum	Cuantitativa (AST)	Nervios periféricos (AST en múltiples puntos)	PIDC, neuropatías hereditarias	Medio	12,24
UPSS	Puntaje sumatorio (AST y patrones)	Sensoriomotores, sensitivos puros, plexos	PIDC, SGB, CMT	Alto	12
NUPS	Cualitativa y cuantitativa	Ecogenicidad, homogeneidad, patrón	Diferenciación PIDC vs. axonal	Medio	12

AST: área de sección transversal; PIDC: polineuropatía inflamatoria desmielinizante crónica; UPSS: puntaje total del patrón ultrasónico; SGB: síndrome de Guillain-Barré; CMT: enfermedad de Charcot-Marie-Tooth; NUPS: Nerve Ultrasound Protocol Score.
Fuente: elaboración propia.

El puntaje de Bochum, propuesto por Kerasnoudis y colaboradores, fue uno de los primeros en establecer un método cuantitativo de análisis mediante el uso del AST en múltiples localizaciones anatómicas. Este sistema otorga puntuaciones con base en el grado de engrosamiento observado respecto a valores de referencia y permite identificar patrones típicos de enfermedades como la PIDC, la neuropatía diabética o la ataxia de Friedreich[12,24].

Por otro lado, el UPSS es un sistema ampliamente utilizado que evalúa el engrosamiento de los nervios periféricos en múltiples segmentos anatómicos (incluyendo los nervios mediano, cubital, radial, tibial, peroneo y sural) y plexos, para lo cual considera tres componentes: el UPS-A (para nervios sensoriomotores), el UPS-B (para nervios sensitivos puros) y el UPS-C (para plexos y raíces). Cada estructura evaluada recibe una puntuación que, al sumarse, permite categorizar al paciente según su patrón ecográfico total. Este sistema ha demostrado utilidad en la diferenciación entre PIDC, neuropatías hereditarias y polineuropatías axonales adquiridas[12].

Una variante simplificada del UPSS es el modified-UPSS, que busca optimizar el tiempo de exploración y concentrarse en las estructuras más frecuentemente afectadas en la práctica clínica, manteniendo una buena sensibilidad diagnóstica. Así mismo, otros sistemas como el Homogeneity Score o el Nerve Ultrasound Protocol Score (NUPS) se han centrado en la evaluación cualitativa de la ecogenicidad, la homogeneidad y la distribución del engrosamiento nervioso, ofreciendo una perspectiva complementaria útil para la caracterización fenotípica de distintas neuropatías[12].

La implementación de estos sistemas en la práctica clínica debe considerar la experiencia del operador, la disponibilidad de valores de referencia poblacionales y la adecuada estandarización técnica. La adopción de estos puntajes permite una evaluación más objetiva de las imágenes ecográficas, mejora la comunicación entre profesionales y facilita la toma de decisiones terapéuticas y el seguimiento longitudinal de los pacientes con polineuropatía.

Discusión

Los hallazgos derivados de los estudios revisados consolidan al USNM como una herramienta diagnóstica relevante y complementaria en el abordaje de las polineuropatías. Su utilidad ha sido ampliamente documentada en patologías como la PIDC, el SGB, la polineuropatía diabética y las neuropatías tóxicas, hereditarias e infecciosas[1-3,6,10,12,15,16,19]. A diferencia de la electrofisiología convencional, que evalúa la función nerviosa a través de potenciales eléctricos, el USNM permite una evaluación anatómica directa, no invasiva y en tiempo real, proporcionando así información a la que es difícil acceder mediante otros métodos diagnósticos.

Uno de los aspectos más relevantes del USNM es su capacidad para diferenciar patrones morfológicos entre etiologías. Por ejemplo, en la PIDC se observa un engrosamiento nervioso multifocal y heterogéneo; en la neuropatía diabética el patrón es difuso y simétrico, y en la ataxia de Friedreich se evidencia una afectación homogénea y bilateral de múltiples nervios[2,9,16,21]. Estos hallazgos permiten orientar el diagnóstico diferencial incluso cuando los resultados electrofisiológicos son inespecíficos o normales en estadios tempranos.

Otro elemento de gran valor es la posibilidad de utilizar el USNM como herramienta pronóstica y de seguimiento terapéutico (Tabla 3). En la PIDC se ha documentado que una reducción progresiva del AST se correlaciona con una buena respuesta a la terapia inmunomoduladora[10]. Así mismo, en el SGB la detección precoz de cambios en las raíces espinales y los plexos se ha asociado con una evolución más prolongada y mayor necesidad de soporte ventilatorio[3,4,13,15]. En las neuropatías tóxicas como las inducidas por vincristina u oxaliplatino, el USNM permite monitorizar la progresión del daño y establecer correlaciones morfofuncionales con la severidad clínica[18].

Rev Col Med Fis Rehab 2025;35(Supl.1):e525 - http://revistacmfr.org
http://doi.org/10.28957/rcmfr.525

Tabla 3. Correlación entre los hallazgos del ultrasonido neuromuscular y el pronóstico clínico.

Enfermedad	Hallazgo USNM	Implicación pronóstica	Referencia
PIDC	Disminución del AST tras tratamiento	Buena respuesta inmunomoduladora	10
SGB	Engrosamiento del nervio plexal en fase aguda	Curso prolongado, posible ventilación	2,4
Tóxicas	Pérdida progresiva de ecogenicidad	Daño crónico persistente	11,18
Hereditaria	Aumento difuso, homogéneo	Marcador de severidad funcional	9,22

PIDC: polineuropatía inflamatoria desmielinizante crónica; USNM: ultrasonido neuromuscular; AST: área de sección transversal; SGB: síndrome de Guillain-Barré.
Fuente: elaboración propia.

El uso de sistemas de medición estandarizados, tales como el UPSS, el puntaje de Bochum y el NUPS, aporta objetividad al análisis ecográfico. Estos sistemas no solo mejoran la reproducibilidad diagnóstica, sino que permiten establecer umbrales patológicos y diferenciar fenotipos clínicos[12,24]. No obstante, su implementación generalizada requiere formación específica del operador, disponibilidad de valores de referencia por población y condiciones técnicas adecuadas de los equipos de USNM.

Entre las limitaciones del USNM se incluyen su dependencia del operador, la variabilidad interobservador y la dificultad para evaluar nervios profundos o cubiertos por estructuras óseas. A pesar de esto, el consenso de expertos y múltiples estudios clínicos respaldan su integración sistemática en el algoritmo diagnóstico de las polineuropatías, especialmente en centros especializados[12].

En síntesis, el USNM no pretende reemplazar los estudios electrofisiológicos, sino complementarlos con información morfológica adicional que permita hacer una caracterización más precisa de la enfermedad, un diagnóstico más temprano y un mejor seguimiento de la respuesta terapéutica. En este sentido, su incorporación en la práctica clínica debe estar guiada por protocolos estandarizados y alineada con las recomendaciones de consensos internacionales.

Conclusiones

El USNM se ha consolidado como una herramienta diagnóstica complementaria, precisa y no invasiva en el estudio integral de las polineuropatías. Su capacidad para identificar alteraciones morfológicas en nervios periféricos, incluso en etapas subclínicas o en regiones de difícil acceso mediante estudios electrofisiológicos, lo convierte en un recurso invaluable en la práctica clínica moderna.

La evidencia disponible demuestra que el USNM permite diferenciar patrones característicos según la etiología de la polineuropatía, ya sea inflamatoria, metabólica, tóxica, hereditaria o infecciosa. Así mismo, su integración con escalas estandarizadas como el UPSS, el puntaje de Bochum y el NUPS favorece una evaluación objetiva y reproducible que es útil tanto para el diagnóstico, como para el seguimiento terapéutico. El uso sistemático del USNM contribuye a una mejor estratificación de los pacientes, a una toma de decisiones clínicas más informada y a un monitoreo longitudinal más preciso. A pesar de su dependencia del operador y de ciertos desafíos técnicos, su implementación guiada por consensos y protocolos validados promueve una atención más eficiente, segura y personalizada.

En conclusión, el USNM representa una herramienta estratégica que debe ser incorporada al algoritmo diagnóstico y de manejo de las polineuropatías, actuando en sinergia con la evaluación clínica, los estudios electrofisiológicos y otros métodos diagnósticos complementarios.

Consideraciones éticas

El presente artículo corresponde a una revisión de la literatura y no implicó la realización de intervenciones, ni la recolección de datos primarios en seres humanos o animales, por lo que no requirió evaluación ni aprobación por un comité de ética en investigación. No obstante, algunas

http://doi.org/10.28957/rcmfr.525

de las imágenes incluidas fueron obtenidas en el marco de la práctica clínica habitual de los autores a partir de estudios realizados en pacientes que otorgaron el consentimiento informado explícito para el uso de dicho material con fines académicos y científicos. En todos los casos se garantizó la confidencialidad, el anonimato de la información y el cumplimiento de los principios éticos establecidos en la Declaración de Helsinki[25] y las normas internacionales de investigación en salud.

Conflicto de intereses

El doctor Jorge Arturo Díaz Ruiz ha recibido compensación personal por actividades de consultoría, Advisory Board y conferencista para PTC Therapeutics. Los doctores Jorge Nicolás Muñoz Rodríguez y Liliana Rodríguez Zambrano no declaran conflictos.

Financiación

Ninguna declarada por los autores.

Agradecimientos

A todas las personas que contribuyeron a la revisión bibliográfica y discusión clínica del manuscrito.

Contribución de los autores

Jorge Arturo Díaz Ruiz estuvo a cargo de la conceptualización del artículo, la búsqueda y análisis de la literatura, la redacción del borrador original y la elaboración de las figuras. Todos los autores contribuyeron a la interpretación de los hallazgos, la supervisión y validación del contenido, así como a la revisión, edición y aprobación final del manuscrito.

Referencias

1. Hana MFF, El Naby MMH, Saied OAA, Gergius YSE. Assessment of peripheral nerve affection of the lower limbs in type 2 diabetic patients using neuromuscular ultrasound and electrodiagnostic studies. Egypt J Neurol Psychiatry Neurosurg. 2024;60:156. Disponible en: https://doi.org/10.1186/s41983-024-00929-2.

2. Kerasnoudis A, Pitarokoili K, Behrendt V, Gold R, Yoon MS. Correlation of nerve ultrasound, electrophysiological and clinical findings in chronic inflammatory demyelinating polyneuropathy. J Neuroimaging. 2015;25(2):207-16. Disponible en: https://doi.org/10.1111/jon.12079.

3. Goedee HS, Brekelmans GJ, van Asseldonk JT, Beekman R, Mess WH, Visser LH*et al*. High resolution sonography in the evaluation of inflammatory neuropathiesthe peripheral nervous system in polyneuropathy: a review of the literature. Eur J Neurol. 2013;20(10):1342-51. Disponible en: https://doi.org/10.1111/ene.12182.

4. Grimm A, Heiling B, Schumacher U, Witte OW, Axer H. Ultrasound differentiation of axonal and demyelinating neuropathies. Muscle Nerve. 2014; 50(6):976-83. Disponible en: https://doi.org/10.1002/mus.24238.

5. Zaidman CM, Harms MB, Pestronk A. Ultrasound of inherited vs. acquired demyelinating polyneuropathies. J Neurol. 2013;260(11):3115-21. Disponible en: https://doi.org/10.1007/s00415-013-7123-8.

6. Padua L, Di Pasquale A, Liotta G, Granata G, Pazzaglia C, Erra C, *et al*. Ultrasound as a useful tool in the diagnosis and management of traumatic nerve lesions. Clin Neurophysiol. 2013;124(6):1237-43. Disponible en: https://doi.org/10.1016/j.clinph.2012.10.024.

7. Rattay TW, Winter N, Décard BF, Dammeier NM, Härtig F, Ceanga M, *et al*. Nerve ultrasound as follow-up tool in treated multifocal motor neuropathy. Eur J Neurol. 2017;24(9):1125-34. Disponible en: https://doi.org/10.1111/ene.13344.

8. Heiling B, Kneer K, He W, Lehmann T, Müller N, Kloos C, *et al*. Nerve ultrasound helps to distinguish CIDP patients with diabetes from patients with diabetic polyneuropathy. Sci Rep. 2024;14(1):30504. Disponible en: https://doi.org/10.1038/s41598-024-82235-8.

9. Di Pietro G, Cioffi E, Falco P, Galosi E, De Stefano G, Di Stefano G, *et al*. Nerve ultrasound in Friedreich's Ataxia: enlarged nerves as a biomarker of disease severity. Clin Neurophysiol. 2024;159:75-80. Disponible en: https://doi.org/10.1016/j.clinph.2024.01.004.

10. Härtig F, Ross M, Dammeier NM, Fedtke N, Heiling B, Axer H, *et al*. Nerve ultrasound predicts treatment response in chronic inflammatory demyelinating polyradiculoneuropathy-a prospective follow-up. Neurotherapeutics. 2018;15(2):439-51. Disponible en: https://doi.org/10.1007/s13311-018-0609-4.

11. Pitarokoili K, Höffken N, Lönneker N, Fisse AL, Trampe N, Gold R, *et al*. Prospective study of the clinical, electrophysiologic, and sonographic characteristics of oxaliplatin-induced neuropathy. J Neuroimaging. 2019; 29(1):133-9. Disponible en: https://doi.org/10.1111/jon.12557.

12. Pelosi L, Arányi Z, Coraci D, Grimm A, Herraets I, Hobson-Webb LD, *et al*. Expert consensus on the combined investigation of polyneuropathies with electrodiagnostic tests and neuromuscular ultrasound. Clin Neurophysiol. 2025;175:2110749. Disponible en: https://doi.org/10.1016/j.clinph.2025.2110749.

13. Grimm A, Oertl H, Auffenberg E, Schubert V, Ruschil C, Axer H, *et al*. Differentiation between guillain–Barré syndrome and acute-onset chronic inflammatory demyelinating polyradiculoneuritis—a prospective follow-up study using ultrasound and neurophysiological measurements. Neurotherapeutics. 2019;16(3):838-47. Disponible en: https://doi.org/10.1007/s13311-019-00716-5.

14. Jacoby N, Anziska Y. A practical approach to diagnosing peripheral neuropathies. Semin Neurol. 2025;45(1):4-12. Disponible en: https://doi.org/10.1055/s-0044-1791721.

15. Berciano J, Orizaola P, Gallardo E, Pelayo-Negro AL, Sánchez-Juan P, Infante J, *et al*. Very early Guillain-Barré syndrome: A clinical-electrophysiological and ultrasonographic study. Clin Neurophysiol Pract. 2019;5:1-9. Disponible en: https://doi.org/10.1016/j.cnp.2019.11.003.

16. Hsieh PC, Ro LS, Chu CC, Liao MF, Chang HS, Kuo HC. Relationship between nerve ultrasonography image and electrophysiology in diabetic polyneuropathy. J Diabetes Investig. 2025;16(2):257-64. Disponible en: https://doi.org/10.1111/jdi.14353.

17. Kerasnoudis A, Pitarokoili K, Behrendt V, Gold R, Yoon MS. Correlation of nerve ultrasound, electrophysiological, and clinical findings in post Guillain-Barré syndrome. J Peripher Nerv Syst. 2013;18(3):232-40. Disponible en: https://doi.org/10.1111/jns5.12037.

18. Lycan TW, Hsu FC, Ahn CS, Thomas A, Walker FO, Sangueza OP, *et al*. Neuromuscular ultrasound for taxane peripheral neuropathy in breast cancer. Muscle Nerve. 2020;61(5):587-94. Disponible en: https://doi.org/10.1002/mus.26833.

19. Roy U, Panwar A, Cartwright MS, Srivastava AK, Mukherjee B, Vaibhaw H, *et al*. High resolution nerve ultrasound in the diagnosis of pure neuritic leprosy. J Clin Ultrasound. 2025;53(9):1966-78. Disponible en: https://doi.org/10.1002/jcu.24081.

20. Tosberg JH, Mork H, Klimas R, Radermacher J, Schellinger PD, Philipps J. Nerve cross-sectional area in advanced uremic neuropathy: A nerve ultrasound pilot study. J Neuroimaging. 2024;34(4):486-92. Disponible en: https://doi.org/10.1111/jon.13205.

21. Rattay TW, Just J, Röben B, Hengel H, Schüle R, Synofzik M, *et al*. A Nerve ultrasound characterizes AMN polyneuropathy as inhomogeneous and focal hypertrophic. Orphanet J Rare Dis. 2018;13(1):194. Disponible en: https://doi.org/10.1186/s13023-018-0939-7.

22. Pelosi L, Mulroy E, Leadbetter R, Rodrigues M, Roxburgh R. Unique combinations of ultrasound and electrophysiological findings distinguish Friedreich's ataxia from other inherited ataxias. Clin Neurophysiol. 2024;161:157-8. Disponible en: https://doi.org/10.1016/j.clinph.2024.02.035.

23. Jiang W, Liao L, Lai Z, Li K, Luo W, Shen H. Ultrasound evaluation and grading of neuromuscular disease in lower extremities among diabetic patients. Am J Transl Res. 2024;16(7):3280-8. Disponible en: https://doi.org/10.62347/WNSL1894.

24. Kerasnoudis A, Pitarokoili K, Gold R, Yoon MS. Bochum ultrasound score allows distinction of chronic inflammatory from multifocal acquired demyelinating polyneuropathies. J Neurol Sci. 2015;348(1-2):211-5. Disponible en: https://doi.org/10.1016/j.jns.2014.12.010.

25. World Medical Association. World Medical Association Declaration of Helsinki: Ethical Principles for Medical Research Involving Human Participants. JAMA. 2025;333(1):71-4. Disponible en: https://doi.org/10.1001/jama.2024.21972.